

COMMENT DIFFERENCIER LES DENTS LACTEALES DES DENTS PERMANENTES?

Position oblique des dents.
Dents fines.




Chamelon

Début d'usure du coin.



Adulte

Ecartement entre les dents.
Dents ovales.
Usure prononcée.

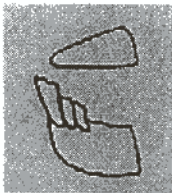


Vieux

- ATTENTION :**
1. La dentition lactéale s'arrête à partir de 4 ans.
 2. Ne pas confondre un jeune dromadaire de 4 ans avec un très vieux.
 3. A partir de 10 ans il devient difficile de donner un âge avec précision.

CHRONOLOGIE DES DENTS PERMANENTES.

2 Pincés permanentes



4,5 ans

2 coins* permanents(mâch. >)
2 pincés permanentes
2 mitoyennes permanentes



5,5 ans

2 coins et 2 canines* permanents(mâch. >)
2 pincés permanentes
2 mitoyennes permanentes
2 coins permanents



6,5 ans

2 coins et 2 canines permanents(mâch. >)
2 pincés permanentes
2 mitoyennes permanentes
2 coins permanents



7,5 ans

2 coins et 2 canines permanents(mâch. >)
2 pincés permanentes
2 mitoyennes permanentes
2 coins permanents
début d'usure de coin



8,5 ans

2 coins et 2 canines permanents(mâch. >)
2 pincés permanentes
2 mitoyennes permanentes
2 coins permanents
forme ovale des pincés
usure des incisives



9,5 ans

* dents en éruption
mach. > : mâchoire supérieure

Dr. G. VIAS, H. DAOUDA